Sociedad Española de Farmacia Hospitalaria

GHEVI

FRACASO RENAL AGUDO EN PACIENTE TRATADO CON TENOFOVIR Y LEDIPASVIR

Teruel Muñoz C., Bona López K., Lebrero García A., Herrero Fernández M., Santolaya Perrin MR., Fernández-Pacheco García-Valdecasas MA.
Hospital Universitario Príncipe de Asturias. Madrid

Introducción

La insuficiencia renal aguda entre los pacientes con VIH tiene una prevalencia del 10%, con una incidencia de 5,9 episodios por cada 100 pacientes-año, en un 33% secundaria a fármacos1. Suele ser reversible y ser transitoria, favorecido por causas como los vómitos, diarrea, deshidratación, antiinflamatorios no esteroideos, diuréticos, algunos antirretrovirales o la combinación de varios factores. La toxicidad renal de los antirretrovirales se debe sobre todo a alteraciones de las proteínas transportadoras en las células epiteliales del túbulo contorneado proximal, como en el caso del Tenofovir. Éste, inhibe las proteínas transportadoras que ayudan a eliminar el fármaco a la luz tubular de manera que se acumula produciendo toxicidad tubular proximal y necrosis tubular aguda. Estos pacientes, a lo largo de su vida, pueden requerir otros tratamientos considerados nefrotóxicos o fármacos que interaccionen con su tratamiento antirretroviral1. Por ejemplo, con algunos antivirales de acción directa utilizados en el tratamiento del virus de hepatitis C como Ledipasvir o Telaprevir2, 3. El número de moléculas aprobadas para el tratamiento del virus C ha aumentado en los últimos años. Se conocen los efectos en la farmacocinética con otros fármacos, sin embargo, se desconoce la relevancia clínica de estas interacciones. A continuación, se expone el caso de una paciente que desarrolló un fracaso renal agudo probablemente relacionado con el tratamiento de Tenofovir y Ledipasvir.

Descripción del Caso

Mujer de 45 años coinfectada por VIH y VHC diagnosticada en septiembre de 1993. Exadicta a drogas por vía parenteral, exbebedora habitual, exfumadora, fenómeno de Raynaud, psoriasis, artralgias en probable relación con artritis psoriásica de baja intensidad, así como síndrome ansioso depresivo controlado por su médico de atención primaria. Alérgica a betalactámicos. Siguió tratamiento antirretroviral con Zidovudina (AZT) y AZT, Lamivudina (3TC) y Nevirapina, coincidiendo con dos gestaciones entre 1999 y 2002, produciéndose ambos partos con carga viral indetectable. Fuera de las fases gestacionales la paciente se mantuvo sin tratamiento antirretroviral, conservando una situación inmunológica excelente entre 800 y 1100 linfocitos CD4 con carga viral por debajo de 400 copias/mL.

En Abril de 2014, tras tres años sin acudir a la Consulta de Enfermedades Infecciosas, la paciente ingresó por dolor subcostal bilateral de predominio izquierdo, junto con infección respiratoria neumónica en base pulmonar derecha. Se inició tratamiento antibiótico con Levofloxacino 500 mg evolucionando clínica y radiológicamente de forma satisfactoria. En el momento del ingreso presentó un valor de linfocitos CD4 de 114/µL y carga viral de 1121 copias/µL. (Figura 1).

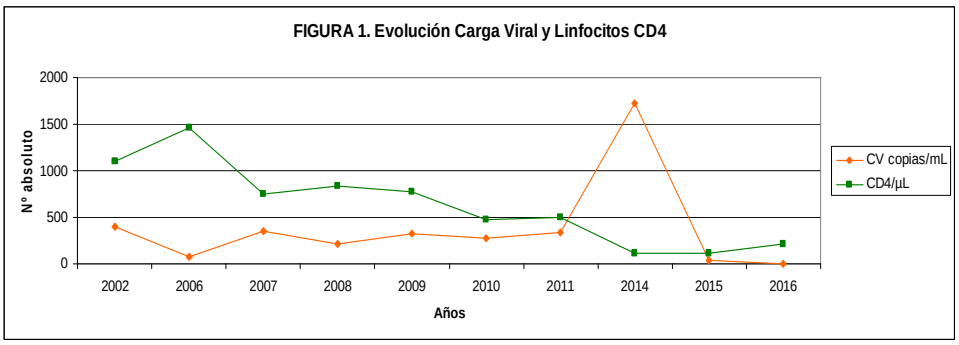

Al ingreso se objetivó descompensación hidrópica secundario a hepatopatía crónica por virus C, que tras paracentesis
evacuadora de casi 2 litros de líquido ascítico y tratamiento con diuréticos evolucionó de forma satisfactoria. Asimismo, presentaba encefalopatía hepática grado I. Tras el ingreso, la paciente comenzó tratamiento con antirretrovirales, Emtricitabina 200 mg, Tenofovir 245 mg, Darunavir 800 mg y Ritonavir 100 mg. Acudió al Servicio de Farmacia donde se comprobó la función renal y se proporcionó información escrita y oral de su tratamiento, haciendo hincapié en la importancia de la adherencia al mismo. Se recomendó la monitorización estrecha de efectos adversos por la posible interacción con psicofármacos (Clonazepam, Lorazepam, Trazodona, Venlafaxina). Durante un año, la paciente requirió numerosos ingresos por descompensación edemoascítica, colecistitis aguda, hipopotasemia y colelitiasis.
En Junio de 2015, acudió a Consultas por estado de somnolencia y apatía, que se relacionó con el tratamiento psicofarmacológico, por posibles interacciones farmacocinéticas con el tratamiento antirretroviral (Darunavir/Ritonavir). Además, se consideró decididamente la conveniencia de instaurar tratamiento de la infección por VHC, por el grado avanzado de la enfermedad hepática, hiperesplenismo y marcada disfunción hepatocelular (Child-A = 6 puntos; MELD = 12 puntos), fibrosis muy avanzada (fibroscan 69 kPa), datos de cirrosis hepática y episodios de descompensación hidrópica. Así pues, se decidió junto con el Servicio de Farmacia iniciar tratamiento para VHC (genotipo 1a en paciente sin tratamiento previo) con Sofosbuvir/Ledipasvir, evitando la administración de Ribavirina al objeto de mejorar la tolerabilidad, y manteniendo dicho tratamiento durante 24 semanas. La coadministración de Tenofovir con Ledipasvir y Ritonavir, incrementa el área bajo la curva de Tenofovir entre un 35-98%, por ello, se sustituyó Darunavir/Ritonavir por Dolutegravir, manteniendo Emtricitabina y Tenofovir como régimen de análogos nucleósidos 3, 4. Desde el Servicio de Farmacia, se propuso esperar al menos 15 días-1 mes ante el cambio de tratamiento antirretroviral, con la finalidad de comprobar la tolerabilidad de la paciente. En la Consulta de Seguimiento Farmacoterapéutico del Servicio de Farmacia se proporcionó información por escrito y oral y se comprobaron posibles interacciones con su tratamiento habitual. Se informó al médico de la posible interacción entre Tenofovir y Sofosbuvir/Ledipasvir, recomendando una monitorización estrecha de la función renal3, 4 La analítica basal antes del comienzo del tratamiento mostraba un valor de creatinina en suero de 0,86 mg/dL.
Al mes de tratamiento, en la analítica de control se detectó un valor de creatinina en suero de 18, 04 mg/dL y se avisó desde el laboratorio al médico responsable. Se

decidió el ingreso de la paciente. A la anamnesis, refiere anorexia, con vómitos tras ingesta y disminución de la ingesta hídrica de 10 días de evolución y con oliguria, así como consumo habitual de antiinflamatorios no esteroideos (AINEs). La paciente refierió aumento de edemas y ascitis, por lo que se intensificó tratamiento diurético con Furosemida 40 mg y Espironolactona 100 mg al día. En la ecografía renal se vió un aumento de ecogenicidad compatible con nefropatía médica. Todo esto era compatible con fracaso renal agudo secundario a nefrotóxicos (AINES+ Tenofovir+ Ledispavir/Sofosbuvir+ diuréticos). Ante estos hallazgos se decidió suspender el tratamiento VIH y VHC hasta la mejora de la función renal. Durante el ingreso, la paciente evolucionó favorablemente, con descenso de las cifras de creatinina en suero (figura 2).

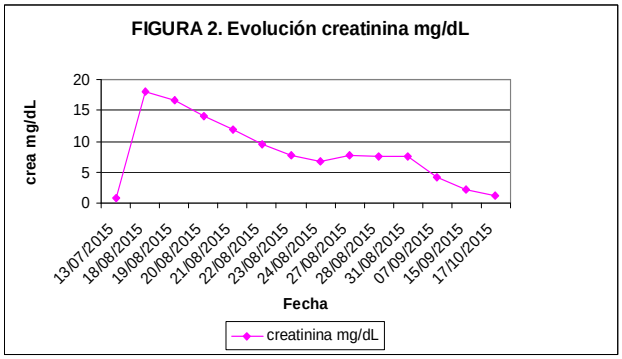

Se valoró de nuevo el tratamiento para VHC con Dasabuvir, Ombitasvir, Paritaprevir/Ritonavir comenzando el mismo durante el ingreso, ajustando además el tratamiento con psicofármacos (Lorazepam 1 mg, Pregabalina 25 mg, Trazodona 50 mg). Ante la buena evolución y la necesidad de tratamiento de ambas patologías, se acordó comenzar tratamiento de VIH con Lamivudina 300 mg, Darunavir 800 mg y Raltegravir 400 mg al mes del ingreso. Desde entonces, la paciente ha acudido regularmente a la Consulta de Enfermedades Infecciosas y al Servicio de Farmacia, donde se reforzó la adherencia al tratamiento además de monitorizar las analíticas e interacciones con su tratamiento habitual, recomendando a su médico la monitorización estrecha por posible interacción de psicofármacos con el tratamiento antirretroviral. Una vez finalizado con éxito el tratamiento de VHC, se sustituyó Darunavir+Ritonavir por la combinación de Darunavir/Cobicistat para disminuir el número de comprimidos y mejorar la adherencia al tratamiento. Actualmente, la carga viral para VIH y VHC es indetectable, y la paciente mantiene una buena adherencia al tratamiento antirretroviral.

Desde Farmacia, se valoró la causalidad del efecto adverso por la combinación Tenofovir/Ledipasvir con el algoritmo de Karl- Lasagna, clasificando la misma como posible. Existía una secuencia temporal, la respuesta a la combinación era conocida y se produjo una mejora de los valores de creatinina en suero al suspender el fármaco. Se clasificó como posible y no como probable porque existían otras causas que podían haber contribuido al fracaso renal como la toma de diuréticos, AINES, vómitos y deshidratación. En la figura 3 se muestran los valores de creatinina en suero durante el tratamiento con los diferentes fármacos.

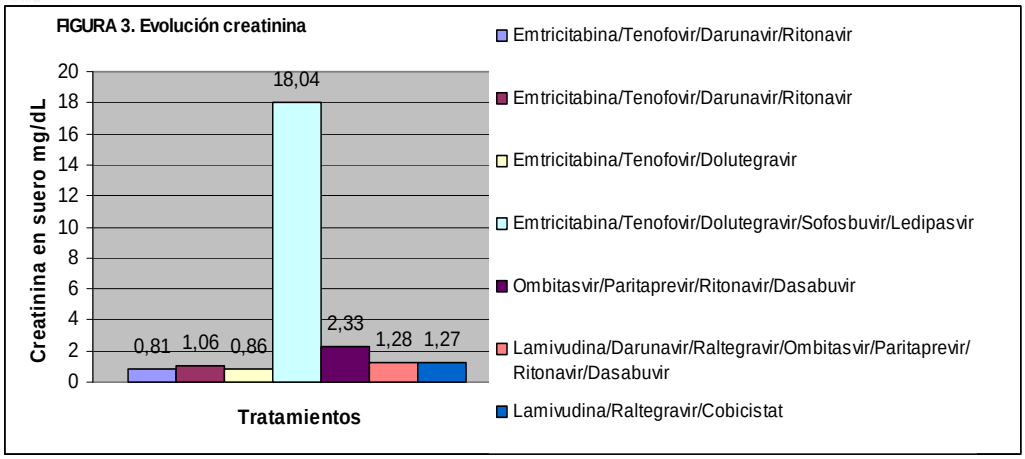

Discusión

La interacción entre Tenofovir y Ledipasvir está descrita en la Ficha Técnica de Harvoni® con la recomendación de monitorizar los niveles de creatinina en suero, tal y como se hizo con la paciente3, 4. A pesar de conocerse la interacción, se decidió este tratamiento por las comorbilidades de la paciente, que además del tratamiento antirretroviral, seguía tratamiento con psicofármacos (Clonazepam, Lorazepam, Trazodona, Venlafaxina) los cuales interaccionaban con otros antivirales de acción directa. Además, la paciente no había tenido alteraciones de la función renal durante el tratamiento con Tenofovir.

No obstante, a los 20 días del inicio sufre un deterioro de la función renal que requirió ingreso e interrupción del tratamiento. En la Historia Clínica de la paciente, se reflejan algunas de las causas que podrían haber agravado el cuadro de insuficiencia renal aguda, como la toma de diuréticos, AINES, vómitos, deshidratación. Sin embargo, tras el ingreso y cambio de tratamiento para virus de hepatitis C y suspensión de Tenofovir los valores de creatinina en suero se normalizaron. No se planteó el ajuste de dosis de Lamivudina por tratarse de un fracaso renal agudo que se resolvió durante el ingreso con la retirada de Tenofovir y Ledipasvir. La paciente ha continuado el tratamiento con Furosemida 80 mg/día, Espironolactona 100 mg/día e Ibuprofeno 600 mg si precisa, fármacos que podrían alterar la función renal y sin embargo, mantiene cifras de creatinina en suero normales.

Por lo tanto, es importante monitorizar la analítica de los pacientes tanto al inicio como durante el tratamiento, con el objetivo de detectar y manejar la aparición de efectos adversos, especialmente la función renal si, como era el caso, el tratamiento incluye varios fármacos nefrotóxicos. Además, la alteración en la farmacocinética de Tenofovir con la administración de Ledipasvir era conocida, pero no la relevancia clínica. En el caso de medicamentos aprobados recientemente con los que no existe mucha experiencia de uso, es prioritario el seguimiento más estrecho del paciente para recopilar nueva información de seguridad.

Bibliografía

1. Documento de consenso sobre la evaluación y manejo de la afectación renal en pacientes con infección por el VIH. Panel de Expertos del Grupo de Estudio de SIDA (GESIDA), la Sociedad Española de Nefrología (S.E.N.) y la Sociedad Española de Bioquímica Clínica y Patología Molecular (SEQC). Junio 2014

2. Documento de consenso de GeSIDA/Plan Nacional sobre el Sida respecto al tratamiento antirretroviral en adultos con infección por el virus de la inmunodeficiencia humana. Panel de expertos del Grupo de Estudio de SIDA (GESIDA) y Plan Nacional sobre el Sida. Actualización Enero 2015.
3. Base datos interacciones de la Universidad de Liverpool para VIH y VHC http://www.hep-druginteractions.org y http://www.hiv-druginteractions.org
4. Ficha Técnica de Harvoni®. http://www.aemps.gob.es/